

М.Ф. Данилевський, А.В. Борисенко, М.Ю. Антоненко,
Л.Ф. Сідельнікова, О.Ф. Несин, Ж.І. Рахній

ТЕРАПЕВТИЧНА СТОМАТОЛОГІЯ

У чотирьох томах

За редакцією професора А.В. Борисенка

Том 4 Захворювання слизової оболонки порожнини рота

Допущено
Міністерством охорони здоров'я України
як підручник для студентів вищих
медичних навчальних закладів
III—IV рівнів акредитації

Київ
“МЕДИЦИНА”
2010

ББК 56.6я73
Т35

УДК 616.31

Автори:

М.Ф. ДАНИЛЕВСЬКИЙ, А.В. БОРИСЕНКО, М.Ю. АНТОНЕНКО,
Л.Ф. СІДЕЛЬНИКОВА, О.Ф. НЕСИН, Ж.І. РАХНІЙ

Рецензенти:

К.М. Косенко,

чл.-кор. АМН України, академік УАН, д-р мед. наук, проф.;

Є.В. Ковальов,

засл. діяч науки і техніки України, академік УАН, д-р мед. наук, проф.

Данилевський, М.Ф.

Т35 Терапевтична стоматологія: підручник: У 4 т. — Т. 4. Захворювання слизової оболонки порожнини рота / М.Ф. Данилевський, А.В. Борисенко, М.Ю. Антоненко та ін. — К.: Медицина, 2010. — 640 с.; кольор. вид.

ISBN 978-966-10-0080-2

У підручнику на сучасному рівні висвітлено питання етіології, патогенезу, клінічної картини, патологічної анатомії, діагностики, лікування та профілактики близько 200 захворювань слизової оболонки порожнини рота і губ. Матеріалом для підготовки видання послужили більш ніж 50-річні клінічні спостереження його авторів, їхні біохімічні, цитологічні і морфологічні розробки, а також останні досягнення вітчизняних та зарубіжних учених. Спираючись на власний багаторічний клінічний досвід, автори розробили оригінальну систематику різних патологічних станів слизової оболонки порожнини рота, що її наведено у підручнику.

Видання ілюстроване кольоровими малюнками.

Для студентів стоматологічних факультетів вищих медичних навчальних закладів III—IV рівнів акредитації, субординаторів, лікарів-інтернів. Корисні відомості віднайдуть для себе дерматологи, оториноларингологи, лікарі інших фахів.

ББК 56.6я73

ISBN 978-966-10-0080-2

© М.Ф. Данилевський, А.В. Борисенко,
М.Ю. Антоненко, Л.Ф. Сідельнікова,
О.Ф. Несин, Ж.І. Рахній, 2010
© Видавництво “Медицина”, 2010

Присвячення

*Видання чотиритомного підручника “Терапевтична стоматологія” є втіленням мрії видатного вченого-стоматолога, доктора медичних наук, заслуженого діяча науки і техніки України, лауреата Державної премії України, академіка Української академії наук і Академії наук вищої школи України, професора **Миколи Федоровича Данилевського**.*

М.Ф. Данилевський пройшов довгий та складний життєвий шлях. З перших днів Великої Вітчизняної війни він служив військовим фельдшером у складі діючої армії на різних фронтах, брав безпосередню участь у боях за звільнення Вітчизни від німецьких і японських мілітаристів. Після закінчення війни Микола Федорович Данилевський у 1947 році вступає до Київського медичного стоматологічного інституту. Уся подальша його діяльність тісно пов'язана з Київським медичним інститутом імені О.О. Богомольця, нині Національним медичним університетом імені О.О. Богомольця. Після успішного закінчення інституту М.Ф. Данилевського обирають на посаду асистента, а згодом доцента і завідувача кафедри терапевтичної стоматології Київського медичного інституту.

Професор М.Ф. Данилевський зробив вагомий внесок в організацію вищої стоматологічної освіти, підготовку науково-педагогічних і лікарських кадрів, розвиток вітчизняної науки. Основний напрям його наукових досліджень пов'язаний із вивченням однієї з актуальних проблем стоматології — дослідження патогенезу, клінічної картини, діагностики, профілактики і лікування хвороб пародонта. Також М.Ф. Данилевський провів серйозні дослідження з питань клінічної картини, діагностики, лікування та профілактики захворювань слизової оболонки порожнини рота. Серед них найвагомішими є наукові праці, присвячені кератозу. Він запропонував класифікацію кератозу слизової оболонки порожнини рота і червоної облямівки губ, розробив нові методи діагностики та лікування.

Результати наукових досліджень М.Ф. Данилевського опубліковано в 306 наукових працях, у тому числі 17 монографіях, 30 авторських свідоцтвах, патентах. Наукові праці вченого отримали визнан-

ня не тільки в Україні, а й за кордоном. Їх відзначено золотими і бронзовими медалями на вітчизняних і міжнародних виставках, Державною премією України.

Професор М.Ф. Данилевський створив наукову і кадрову школу в галузі терапевтичної стоматології. Під його керівництвом підготовлено 14 докторів наук і понад 50 кандидатів наук. Багато його учнів працюють у вищих навчальних закладах викладачами, 12 із них керують кафедрами в Україні, країнах СНД та за кордоном.

Багатогранна наукова діяльність Миколи Федоровича була підґрунтям для високоякісної підготовки студентів-стоматологів. Під його керівництвом видано низку підручників з терапевтичної стоматології, які знайшли визнання і були перевидані не лише в Україні, а й у Росії. Ним було започатковано видання не просто підручника, а багатотомного фундаментального керівництва з терапевтичної стоматології, яке могли б використовувати не тільки студенти, а й лікарі-стоматологи у своїй практичній діяльності. На жаль, йому не вдалося побачити завершення цієї праці — 17 грудня 2006 року Микола Федорович пішов із життя.

Проте його учнями цей багатотомний підручник завершено і присвячується він Учителю, який надихав їх на плідну творчу працю.

ВСТУП

Стоматологічні захворювання, зокрема слизової оболонки порожнини рота, є найпоширенішими ураженнями організму людини. Немає такого органу чи тканини, де б виникала більша кількість захворювань, ніж на слизовій оболонці порожнини рота. Причини виникнення, механізми розвитку і клінічний їх перебіг досить різноманітні, що інколи викликає певні труднощі при діагностиці та лікуванні.

Найбільшою групою захворювань слизової оболонки порожнини рота і губ, з якими лікар-стоматолог стикається повсякденно, є так званий самостійний стоматит. Сюди належать захворювання, що первинно уражають тільки слизову оболонку порожнини рота і губ. Ці ураження розвиваються переважно внаслідок дії на слизову оболонку певних зовнішніх та внутрішніх чинників. Часто самостійний стоматит виникає під впливом механічної, фізичної або хімічної травми. Причиною захворювання можуть бути інфекційні збудники: віруси, різноманітні бактерії, гриби тощо. Останнім часом помітно зросла роль різних алергенів у виникненні захворювань слизової оболонки. Така тенденція пояснюється суттєвим впливом негативних зовнішніх чинників, пов'язаних з урбанізацією, загальними екологічними порушеннями, дією різних місцевих подразників. Усе це призводить до значного зниження реактивних резервів слизової оболонки порожнини рота і зумовлює розвиток тих чи інших її захворювань.

Значну групу уражень слизової оболонки порожнини рота представляє симптоматичний стоматит, виникнення якого пов'язане із загальними хворобами людини. Серед них найпоширенішими є стоматит при ураженнях травного каналу, захворюваннях крові, ендокринної системи, гіповітамінозах тощо. Результати багаторічних клінічних досліджень свідчать, що не буває жодного системного порушення в організмі людини, яке б тією чи іншою мірою не відбивалося на стані слизової оболонки порожнини рота і губ. Слід пам'ятати, що при багатьох загальних захворюваннях такі зміни з'являються на слизовій оболонці порожнини рота задовго до появи загальних клінічних симптомів. Тому вміння правильно діагностувати симптоматичний стоматит має дуже важливе значення не лише для стоматологів, а й для спеціалістів загального профілю, особливо терапевтів, гематологів, ендокринологів.

Доволі часто зміни слизової оболонки порожнини рота і губ виникають і розвиваються як обов'язкова ознака захворювання. Такі стоматити одержали назву синдромів. На сьогодні в літературі їх описано понад 300. Виникнення і розвиток синдромів пов'язані з ураженням окремих органів і систем організму, що, крім загальних проявів, супроводжується різними змінами окремих ділянок слизової оболонки. Найчастіше при синдромах виникають афтоподібні утворення, зроговіння, зміни слизової оболонки язика тощо. Більшість синдромів трапляються рідко, а деякі з них описані окремими авторами навіть як казуїстичні спостереження. Полегшує діагностику синдромів розвиток захворювання з обов'язковим проявом усіх або декількох симптомів. Наприклад, синдроми Бехчета і Мелькерсона—Розенталя характеризуються трьома симптомами, один з яких проявляється на слизовій оболонці порожнини рота. За відсутності такого прояву діагноз цих захворювань викликає великий сумнів. Природа більшості описаних синдромів невідома, тому лікування їх зумовлює певні труднощі і найчастіше є симптоматичним.

Незважаючи на велику різноманітність уражень слизової оболонки порожнини рота і губ, їх розвиток, як і інших захворювань людини, підпорядкований єдиним загальнобіологічним законам. При виникненні патологічних процесів спостерігаються явища запалення, різні дистрофічні порушення чи розвиток пухлин. Ураження слизової оболонки найчастіше супроводжуються ексудативними, альтеративними і проліферативними формами запалення. У деяких випадках відбуваються дистрофічні зміни, особливо в покривному епітелії, до яких належать процеси з порушенням зроговіння — пара-, гіпер-, дискератоз тощо. Для слизової оболонки порожнини рота характерним є високий рівень кровопостачання, іннервації, процесів обміну речовин, що дозволяє їй протидіяти цілому ряду несприятливих чинників. З одного боку, ці властивості слизової оболонки забезпечують її повноцінне функціонування, проте з іншого, патологічний процес слизової дуже швидко (протягом 3—4 тиж.) може призвести до злякисного переродження. Така особливість патологічних процесів слизової оболонки порожнини рота потребує від стоматолога особливої уваги і знань.

Відносно невелику групу уражень слизової оболонки порожнини рота становлять доброякісні й злякисні новоутворення слизової оболонки рота і губ. При їх діагностиці велике значення мають правильне оцінювання наявних клінічних симптомів, цитологічні й морфологічні дослідження тощо.

Діагностика захворювань слизової оболонки порожнини рота і губ зумовлює певні труднощі через різноманітність етіологічних чинників та патогенезу уражень слизової оболонки. Визначення раціонального лікування захворювання слизової оболонки порожнини рота потребує високої кваліфікації стоматолога. Тому вивчення цього розділу стоматологічних захворювань студентами набуває великого значення і вимагає від них наполегливості. Узагальнений багаторічний досвід різних дослідників сприятиме полегшенню цього завдання. З цією ж метою у підручнику докладно й академічно викладено особливості обстеження хворих, значна увага приді-

лена висвітленню розвитку і клінічного перебігу окремих захворювань слизової оболонки порожнини рота. Послідовність викладення матеріалу відповідає вимогам програми з терапевтичної стоматології, сучасній систематиці захворювань слизової оболонки порожнини рота.

Розуміння суті захворювань слизової оболонки порожнини рота, причин їх виникнення, розкриття механізму розвитку необхідні як для оцінювання розвитку процесу, так і при виборі патогенетичних методів лікування. У підручнику детально описано медикаментозні й фізичні методи лікування, які дають змогу на різних етапах розвитку захворювання одержати найвищий лікувальний ефект. Подані також рекомендації щодо усунення етіологічних чинників, проведення загальнозміцнювальної терапії, профілактики захворювань і раціональної гігієни ротової порожнини.

Цей том підручника “Терапевтична стоматологія” призначений для студентів-стоматологів, проте маємо надію, що він буде корисним і для лікарів-інтернів та стоматологів-практиків. Автори будуть вдячні читачам за зауваження й побажання, спрямовані на поліпшення цієї праці.

Розділ 1

АНАТОМО-ГІСТОЛОГІЧНІ ТА ФІЗІОЛОГІЧНІ ОСОБЛИВОСТІ СЛИЗОВОЇ ОБОЛОНКИ ПОРОЖНИНИ РОТА

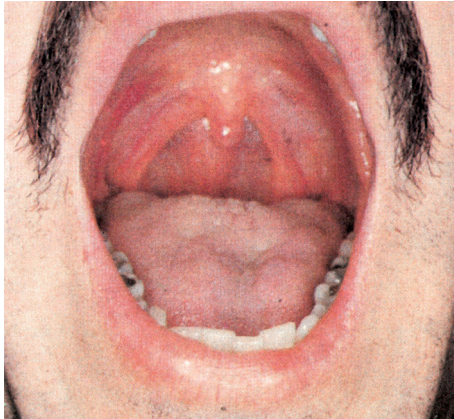
Порожнина рота і частково губи людини вкриті слизовою оболонкою (мал. 1). Зазвичай вона блідо-рожевого кольору, відтінки якого змінюються залежно від ділянки порожнини рота. Слизова оболонка порожнини рота має досить своєрідний рельєф: поряд із гладенькою поверхнею на ній є різноманітні складки, заглиблення, підвищення, борозни, сосочки. На поверхні слизової оболонки містяться вивідні протоки слинних і слизово-слинних залоз. Таким чином, слизова оболонка порожнини рота має певні анатомічні утворення, які можуть бути прийняті за патологічні. Тому знання лікарем-стоматологом анатомічних особливостей слизової оболонки потрібне для встановлення правильного діагнозу захворювання слизової оболонки порожнини рота.

Слизова оболонка порожнини рота, на відміну від інших її відділів, має низку особливостей. Вона стійка до дії механічних, термічних і хімічних подразників, проникнення інфекції, великою мірою здатна до відновлення. Ці властивості зумовлені її топографо-анатомічним розташуванням, навколишнім середовищем та морфофункціональними особливостями.

Слизова оболонка вкриває різні анатомічні утворення порожнини рота. Залежно від цього її вигляд, забарвлення, анатомічна будова та гістологічна структура мають низку особливостей. Зокрема різні ділянки слизової оболонки мають певний колір: блідо-рожевий — ясна, язик, тверде піднебіння, рожевий — губа, щока, м'яке піднебіння, червоний — перехідні складки. Загальноприйнятим є виділення таких відділів слизової оболонки ротової порожнини: губ, щік, ясен, дна порожнини рота і перехідних складок, твердого піднебіння, м'якого піднебіння, язика і суміжних з ним ділянок.

АНАТОМІЧНІ ОСОБЛИВОСТІ ОКРЕМИХ ДІЛЯНОК СЛИЗОВОЇ ОБОЛОНКИ ПОРОЖНИНИ РОТА

Губи — це м'які утворення, що вільно виступають назовні і замикають ротову щілину (мал. 2). Вони складаються з елементів різних тканин: епітелію, сполучної і м'язової, які утворюють шкіру, червону облямівку та слизову оболонку губ.



Мал. 2. Губи

Мал. 1. Слизова оболонка порожнини рота

Губи на більшій частині своєї зовнішньої поверхні вкриті шкірою. Ближче до ротової щілини вона переходить у червону облямівку, або проміжну частину губ. Для неї характерний рожевий колір, але в африканців за рахунок насичення клітин епітелію пігментом зберігається чорне забарвлення. Червона облямівка належить до напівслизових оболонок порожнини рота. Вона може бути натягнутою, зовсім гладенькою, опуклою, зібраною у складки. Нижня губа може мати посередині широку вертикальну борозну. Червона облямівка не має ні волосин, ні потових залоз. Вона може містити сальні залози (залози Фордайса), які у вигляді жовтих крапчастих скупчень просвічуються через епітелій у кутках рота.

Перехід шкіри у слизову оболонку відбувається поступово, особливо помітно по лінії звичного змикання губ. Слизова оболонка губ дещо блідіша, ніж червона облямівка, її колір стає насиченішим у міру наближення до перехідної складки. По серединній лінії слизова оболонка утворює вертикальні складки — губні вуздечки. У товщі губи містяться складні комірково-трубчасті залози, величина яких досягає горошини; їх протоки відкриваються на слизовій оболонці губи. Під час пальпації губи їх легко можна намацати в губі (як маленькі кульки).

Щоки. Слизова оболонка щоки має такий самий насичений блідо-рожевий колір, як і слизова оболонка губи. Вона більш гладенька, оскільки щічні слинні залози розміщуються глибше. У будові слизової оболонки щоки доцільно розрізняти три зони: верхньощелепну (максиллярну), нижньощелепну (мандибулярну) і проміжну. У проміжній зоні, яка йде по лінії змикання зубів, відсутні слинні залози, але інколи простежуються сальні залози. У деяких випадках вони можуть поширюватися майже на всю слизову оболонку щоки у вигляді жовтуватих крапчастих скупчень. По лінії змикання зубів інколи спостерігається білувата смужка, яка утворюється внаслідок стовщення епітелію у цій ділянці. У товщі щоки, на 1 см нижче від виличної дуги і паралельно до неї, проходить протока привушної слинної залози. Вона відкривається на верхівці сосочкоподібного випинання — сосочка при-

вушної протоки, розміщеного на слизовій оболонці щоки на рівні коронки другого верхнього великого кутнього зуба (моляра).

Ясна. Вони складаються із слизової оболонки, яка вкриває альвеолярні (коміркові) відростки щелеп. В яснах відсутня підслизова основа, тому вони мають вираженіший блідо-рожевий колір, ніж інша слизова оболонка. Слизова оболонка ясен нерухома і не розтягується, у ній майже відсутні еластичні волокна і залози. Топографо-анатомічно в яснах розрізняють 2 частини: вільну і прикріплену.

Прикріплена частина ясен вкриває коміркові відростки щелеп, вона щільна і малопіддатлива, блідо-рожевого кольору. У присінку рота вона утворює незначні підвищення, які відповідають виступам зубних комірок (альвеол), з боку власне ротової порожнини прикріплена частина ясен відносно рівна і гладенька.

Вільна частина ясен розміщена над комірковим краєм. Вона щільно прилягає до шийок зубів, вкриваючи емаль на 0,5—1 мм, і заповнює міжзубні проміжки, утворюючи ясенні (міжзубні) сосочки. Ближче до склепіння присінка рота слизова оболонка поступово відходить від окістя, і в яснах з'являється невелика кількість пухкої сполучної тканини.

Тверде піднебіння. На ньому слизова оболонка міцно прикріплена до окістя внаслідок відсутності підслизової основи у крайовій зоні і зоні серединного шва. Тому вона має такий же блідо-рожевий колір, як і ясна. Відповідно до поздовжнього кісткового шва на слизовій оболонці твердого піднебіння видно шов слизової оболонки. Позаду передніх зубів цей шов, піднімаючись, утворює різцевий сосочок. Він розміщується відповідно до ротового отвору різцевого каналу в кістковому піднебінні, через який проходять судини і нерви. У передній частині піднебіння від серединного шва відходять поперечні складки слизової оболонки, яких буває від трьох до шести. Задня частина твердого піднебіння більш гладенька, але на межі з м'яким піднебінням по боках від серединного шва можна помітити дві плоскі ямки.

М'яке піднебіння. Слизова оболонка м'якого піднебіння є продовженням слизової оболонки твердого піднебіння. У ній добре виражена підслизова основа, яка містить підшкірну жирову клітковину і залози. Зовні м'яке піднебіння вкрите слизовою оболонкою, яка має червоніший колір, інколи (при захворюваннях печінки) — із жовтим відтінком.

Задній край м'якого піднебіння обмежує отвір, який веде у глотку і зів. По середній лінії з цього краю звисає язичок, а з боків піднебіння утворює піднебінні дужки, які обмежують зів. У м'якому піднебінні під слизовою оболонкою розташована велика кількість піднебінних слинних залоз, основна маса яких міститься у його бічних ділянках.

Між передніми і задніми піднебінно-язиковими дужками з кожного боку від зіва розташовані заглиблення трикутної форми. У нижній його частині розміщуються піднебінні мигдалики.

Дно порожнини рота і перехідні складки. Дно порожнини рота — це ділянка слизової оболонки, яка розташована спереду і з боків язика, між ним і яснами нижньої щелепи. Під цією слизовою оболонкою розміщуються під'язикові слинні залози і м'язи, що складають м'язове дно порожнини рота.

З М І С Т

Присвячення	3
ВСТУП	5
Список скорочень	8
Розділ 1. АНАТОМО-ГІСТОЛОГІЧНІ ТА ФІЗІОЛОГІЧНІ ОСОБЛИВОСТІ СЛИЗОВОЇ ОБОЛОНКИ ПОРОЖНИНИ РОТА	9
Анатомічні особливості окремих ділянок слизової оболонки порожнини рота	9
Гістологічні особливості будови слизової оболонки порожнини рота	13
Особливості гістологічної будови окремих ділянок слизової оболонки	18
Фізіологічні особливості слизової оболонки порожнини рота	26
Вікові особливості слизової оболонки порожнини рота.	30
Порожнина рота — поняття, особливості структури і процесів	32
Розділ 2. ЗАГАЛЬНА МОРФОЛОГІЧНА ХАРАКТЕРИСТИКА ПАТОЛОГІЧНИХ ЗМІН СЛИЗОВОЇ ОБОЛОНКИ ПОРОЖНИНИ РОТА	44
Запальні процеси слизової оболонки порожнини рота.	44
Зміни епітелію слизової оболонки порожнини рота.	50
Пухлини слизової оболонки порожнини рота	53
Розділ 3. ОБСТЕЖЕННЯ ХВОРИХ ІЗ ЗАХВОРЮВАННЯМИ СЛИЗОВОЇ ОБОЛОНКИ ПОРОЖНИНИ РОТА	57
Анамнез.	58
Об'єктивне обстеження слизової оболонки порожнини рота	62
Елементи ураження слизової оболонки порожнини рота.	68
Первинні елементи ураження	69
Вторинні елементи ураження	76
Спеціальні методи дослідження слизової оболонки порожнини рота	83
Лабораторні методи дослідження	85
Розділ 4. ЗАГАЛЬНІ УЯВЛЕННЯ ПРО ЗАХВОРЮВАННЯ СЛИЗОВОЇ ОБОЛОНКИ ПОРОЖНИНИ РОТА ТА ЇХ СИСТЕМАТИКА (КЛАСИФІКАЦІЯ)	98
Розділ 5. ТРАВМАТИЧНІ УРАЖЕННЯ СЛИЗОВОЇ ОБОЛОНКИ ПОРОЖНИНИ РОТА	109
Механічна травма	109

ЗМІСТ

Фізична травма	123
Хімічна травма	128
Лейкоплакія	129
Розділ 6. ІНФЕКЦІЙНІ ЗАХВОРЮВАННЯ СЛИЗОВОЇ ОБОЛОНКИ ПОРОЖНИНИ РОТА	142
Вірусні ураження	142
Гострий герпетичний стоматит	146
Рецидивний простий герпес	151
Оперізувальний лишай	154
Герпетична ангіна	157
Зміни слизової оболонки порожнини рота при гострих інфекційних захворюваннях	165
Грип	165
Кір	168
Вітряна віспа	169
Інфекційний мононуклеоз	170
Ящур	172
СНІД	173
Бактеріальні інфекції	195
Виразково-некротичний стоматит	195
Ангіна Симановського—Плаута—Венсана	205
Гангренозний стоматит	206
Нома	207
Піогенна гранульома	209
Шанкриформна піодермія	209
Дифтерія	210
Скарлатина	212
Туберкульоз	214
Лепра	218
Сифіліс	222
Гонорейний стоматит	236
Мікотичні ураження	237
Кандидоз	237
Гострий псевдомембранозний кандидоз	239
Гострий атрофічний кандидоз	239
Хронічний гіперпластичний кандидоз	240
Хронічний атрофічний кандидоз	241
Актиномікоз	245
Розділ 7. ЗАХВОРЮВАННЯ ГУБ	251
Артифіціальний хейліт	251
Метеорологічний хейліт	252
Актинічний хейліт	253
Інфекційний хейліт	254
Хронічна тріщина губи	255
Алергійний хейліт	257
Контактний алергійний хейліт	257
Екзематозний хейліт	258
Атопічний хейліт	259
Хейліт, пов'язаний із деструктивними змінами в епітелії	261
Ексфолюативний хейліт	261

ЗМІСТ

Хейліт, пов'язаний із запаленням переміщених слизово-серозних залоз	263
Гландулярний хейліт	264
Макрохейліт	266
Хронічна лімфедема губ	266
Гранулематозний хейліт Мішера	269
Синдром Мелькерсона—Розенталя	269
Розділ 8. ХВОРОБИ ЯЗИКА	272
Десквамативний глосит	273
Волосатий (чорний) язик	275
Ромбоподібний глосит	276
Складчастий язик	278
Розділ 9. ПЕРЕДПУХЛИННІ ЗАХВОРЮВАННЯ І ПУХЛИНИ СЛИЗОВОЇ ОБОЛОНКИ ПОРОЖНИНИ РОТА І ЧЕРВОНОЇ ОБЛЯМІВКИ ГУБ	280
Передракові захворювання слизової оболонки порожнини рота і червоної облямівки губ	280
Абразивний преанцерозний хейліт Манганотті	281
Хвороба Боуена	282
Бородавчастий передрак	283
Обмежений передраковий гіперкератоз червоної облямівки губ	284
Еритроплазія Кейра	285
Шкірний ріг	286
Кератоакантома	287
Доброякісні новоутворення порожнини рота і губ	288
Папілома	288
Фіброма	289
Гемангіома	290
Лімфангіома	291
Рак слизової оболонки порожнини рота і червоної облямівки губ	292
Розділ 10. ЗМІНИ СЛИЗОВОЇ ОБОЛОНКИ ПОРОЖНИНИ РОТА ПРИ АЛЕРГІЙНИХ УРАЖЕННЯХ	297
Алергійні реакції негайного типу	302
Анафілактичний шок	302
Ангіоневротичний набряк (Квінке)	306
Алергійні реакції сповільненого типу	308
Контактний та токсико-алергійний стоматит	309
Хронічний рецидивний афтозний стоматит	315
Синдром Бехчета	320
Багатоформна ексудативна еритема	322
Синдром Стівенса—Джонсона	328
Синдром Лаелла	330
Розділ 11. ЗМІНИ СЛИЗОВОЇ ОБОЛОНКИ ПОРОЖНИНИ РОТА ПРИ ДЕРМАТОЗАХ З АВТОІМУННИМ КОМПОНЕНТОМ	335
Пухирчатка	335
Пемфігоїд	344
Червоний плоский лишай	346

Розділ 12. ЗМІНИ СЛИЗОВОЇ ОБОЛОНКИ ПОРОЖНИНИ РОТА ПРИ ЕКЗОГЕННИХ ІНТОКСИКАЦІЯХ.	362
Ртутний стоматит	364
Свинцевий стоматит.	367
Вісмутувий стоматит	369
Ураження слизової оболонки порожнини рота при променевої хвороби	371
Розділ 13. ЗМІНИ СЛИЗОВОЇ ОБОЛОНКИ ПОРОЖНИНИ РОТА ПРИ ЗАХВОРЮВАННЯХ ВНУТРІШНІХ ОРГАНІВ І СИСТЕМ	380
Захворювання травного каналу	380
Серцево-судинні захворювання	387
Хвороби крові і кровотворних органів	391
Анемія	393
Поліцитемія	398
Тромбоцитопенічна пурпура	399
Лейкоз	400
Агранулоцитоз	409
Ендокринні захворювання.	412
Цукровий діабет	412
Мікседема	414
Тиреотоксикоз	415
Гінгівіт вагітних	416
Хвороба Іценка—Кушінга	416
Хвороба Аддісона	417
Гіпо- й авітаміноз	418
Гіповітаміноз С.	418
Гіповітаміноз А.	421
Гіповітаміноз РР.	422
Гіповітаміноз В ₁	424
Гіповітаміноз В ₂	425
Колагенози	426
Червоний вовчак	426
Системна склеродермія.	433
Синдром Шегрена	434
Розділ 14. НЕЙРОСТОМАТОЛОГІЧНІ ЗАХВОРЮВАННЯ	439
Ураження соматичних нервів	447
Невралгія трійчастого нерва	447
Невралгія язикового нерва	449
Невралгія язико-глоткового нерва	449
Нейропатія нижнього коміркового нерва	450
Нейропатія язикового нерва	450
Нейропатія язико-глоткового нерва	450
Ураження вегетативних нервових утворень	451
Гангліоніт крило-піднебінного вузла.	453
Гангліоніт вушного вузла	454
Гангліоніт піднижньощелепного і під'язикового вегетативних вузлів.	454
Гангліоніт верхнього шийного вузла.	455
Шийний симпатичний трунцит	456
Синдром периваскулярної алгії язика	457
Лікування вегетативного гангліоніту	457
Глосодинія	460

ЗМІСТ

Розділ 15. ЛІКУВАННЯ ЗАХВОРЮВАНЬ СЛИЗОВОЇ ОБОЛОНКИ ПОРОЖНИНИ РОТА	473
Загальні принципи лікування захворювань слизової оболонки порожнини рота	473
Загальні принципи медикаментозного лікування захворювань слизової оболонки порожнини рота	475
Антисептичне оброблення порожнини рота	475
Антисептики	477
Препарати рослинного походження	481
Обволікальні засоби	482
В'яжучі засоби	483
Знеболювання	485
Місцевоанестезувальні засоби	485
Некректомія	487
Ферментні препарати	487
Протизапальна терапія	490
Протизапальні препарати	490
Препарати рослинного походження	499
Засоби сорбційно-аплікаційної терапії	502
Інгібітори ферментів протеолізу	503
Антибактеріальні препарати	505
Засоби сорбційно-дезінтоксикаційної терапії	524
Дезінтоксикаційні засоби	526
Гіпосенсибілізувальні препарати	528
Стимуляція процесів репаративної регенерації	533
Засоби стимулювальної терапії	533
Біогенні стимулятори	533
Імуномодулятори	536
Препарати з анаболічною активністю	538
Вітамінні препарати	538
Стимуляція епітелізації	542
Кератопластичні препарати	542
Кератолітичні засоби	544
Фізичні методи лікування захворювань слизової оболонки порожнини рота	545
Розділ 16. ПРОФІЛАКТИКА ЗАХВОРЮВАНЬ СЛИЗОВОЇ ОБОЛОНКИ ПОРОЖНИНИ РОТА	567
ТЕСТИ ДЛЯ САМОСТІЙНОГО КОНТРОЛЮ	584
ЛІТЕРАТУРА	632
